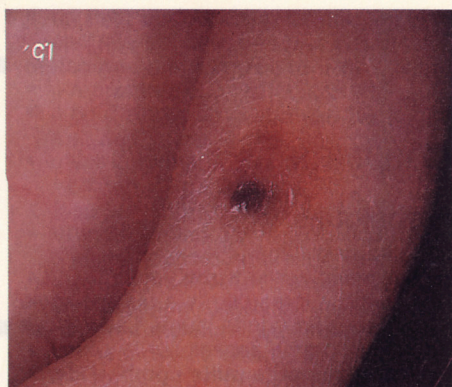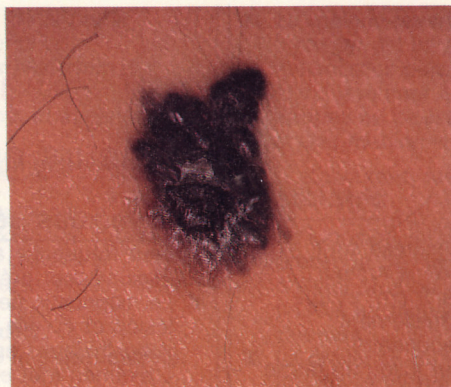

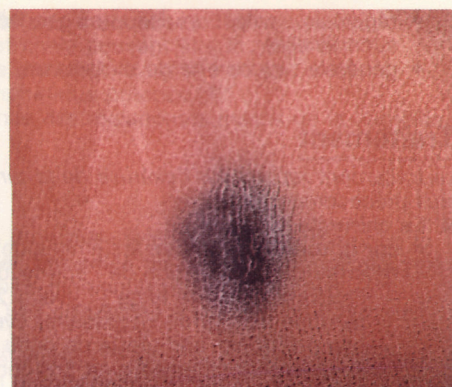


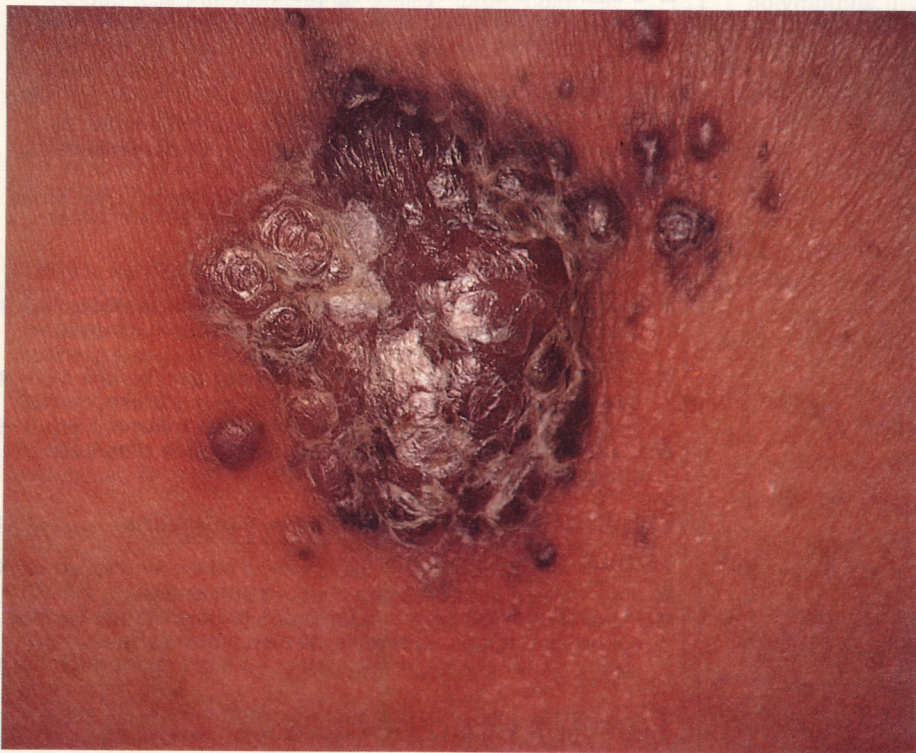*Mélanome malin (SSM)*



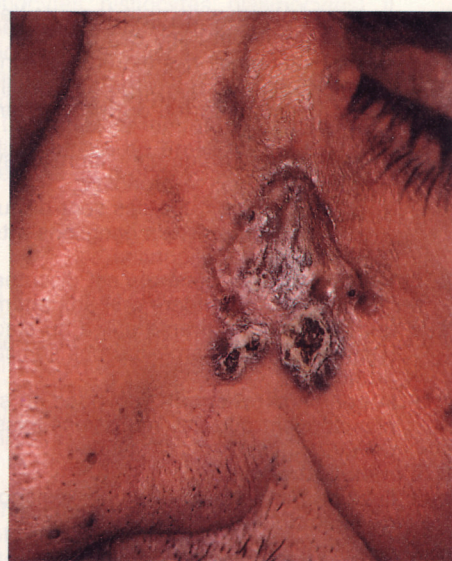*Mélanome malin*



*Nævus bleu*



*Epithélioma basocellulaire pigmenté*



*Mélanome avec métastases locales*